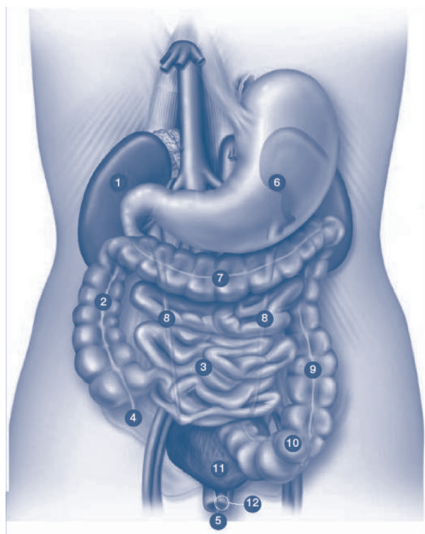
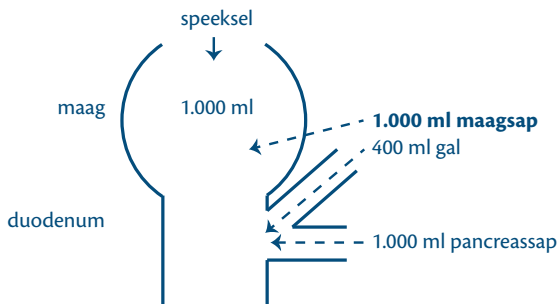


## Erratumvel Zakboek diëtetiek, 1e druk

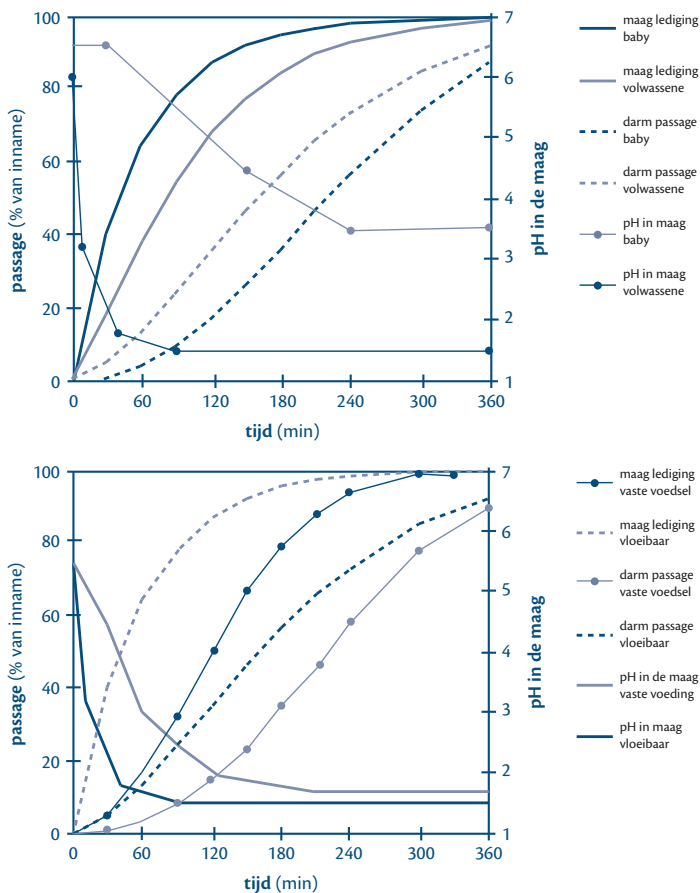


- 1 Nieren
- 2 Dikke darm (colon ascendens)
- 3 Dunne darm (ileum)
- 4 Blinde darm (appendix)
- 5 Rectum
- 6 Maag
- 7 Dikke darm (colon transversum)
- 8 Urineleiders
- 9 Dikke darm (colon descendens)
- 10 Dikke darm (sigmoïd)
- 11 Blaas
- 12 Plasmabuis / urethra

Figuur 4.1 Anatomie maagdarmkanaal (49)



Figuur 4.3 Productie en terugresorptie van vocht en verteringssappen in het maagdarmkanaal (ml/d) (53)



**Figuur 4.2** Passagesnelheid op basis van TIM door maag en dunne darm, en zuurgraad in de maag bij een baby en een volwassene bij inname van een vloeibare voeding (A) respectievelijk bij verschillende typen voeding voor een volwassene (B) (52)